



UNDESENSUS TESTIS (UDT)

Undescended Testis (UDT)

Abdul Raziq Jamil

Universitas Baiturrahmah

*Email: abdulraziqjamil@fk.unbrah.ac.id

Abstract

Undescended testis (UDT), also known as cryptorchidism, is a congenital disorder of the male reproductive system characterized by the failure of one or both testes to descend into the scrotum. It is one of the most common urogenital abnormalities in male infants, particularly among those born prematurely. The etiology of UDT is multifactorial, involving genetic, hormonal, environmental, and anatomical factors that interfere with the normal process of testicular descent. Diagnosis is primarily based on medical history and physical examination, while imaging studies are reserved for selected cases. Untreated UDT may lead to several complications, including impaired fertility, testicular atrophy, inguinal hernia, testicular torsion, and an increased risk of testicular cancer later in life. This review aims to examine the epidemiology, pathophysiology, diagnosis, and management of UDT based on current scientific literature. The findings indicate that orchiopexy is the primary treatment of choice and should ideally be performed before 18 months of age to optimize reproductive function and reduce the risk of long-term complications. Hormonal therapy has a limited role and is not routinely recommended. Early detection and appropriate management are essential to improve prognosis and quality of life in patients with undescended testis.

Keywords: undescended testis, cryptorchidism, orchiopexy, infertility, testicular cancer, congenital anomaly.

Abstrak

Undescended testis (UDT) atau kriptorkismus merupakan kelainan kongenital pada sistem reproduksi laki-laki yang ditandai dengan kegagalan satu atau kedua testis turun ke dalam skrotum. Kondisi ini merupakan salah satu kelainan urogenital yang paling sering ditemukan pada bayi laki-laki, terutama pada bayi prematur. Etiologi UDT bersifat multifaktorial dan melibatkan faktor genetik, hormonal, lingkungan, serta gangguan anatomis yang memengaruhi proses desensus testis. Diagnosis umumnya ditegakkan melalui anamnesis dan pemeriksaan fisik, sedangkan pemeriksaan pencitraan hanya digunakan pada kondisi tertentu. UDT yang tidak ditangani dapat menyebabkan berbagai komplikasi, seperti gangguan fertilitas, atrofi testis, hernia inguinalis, torsi testis, serta peningkatan risiko kanker testis di kemudian hari. Tujuan kajian ini adalah untuk meninjau aspek epidemiologi, patofisiologi, diagnosis, dan tatalaksana UDT berdasarkan literatur ilmiah terkini. Hasil kajian menunjukkan bahwa orkiopexi merupakan terapi utama yang direkomendasikan dan idealnya dilakukan sebelum usia 18 bulan untuk mengoptimalkan fungsi reproduksi dan mengurangi risiko komplikasi jangka panjang. Terapi hormonal memiliki peran yang terbatas dan tidak direkomendasikan sebagai terapi rutin. Deteksi dini dan penatalaksanaan yang tepat sangat penting untuk meningkatkan prognosis dan kualitas hidup pasien dengan UDT.

Kata Kunci: undescended testis, kriptorkismus, orkiopexi, infertilitas, kanker testis, kelainan kongenital.

PENDAHULUAN

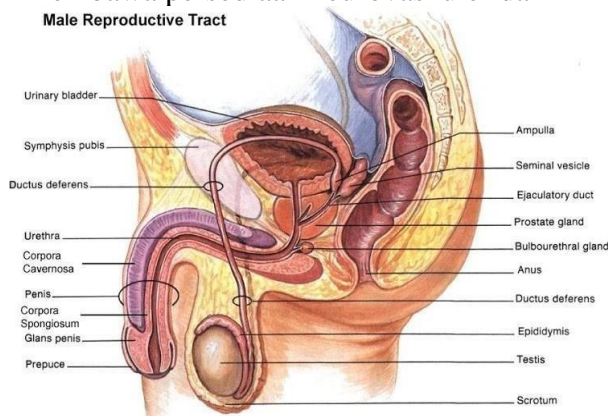
Undescensus testis (UDT) atau biasa disebut kriptorkismus merupakan kondisi kegagalan penurunan salah satu atau kedua testis ke dalam bagian bawah skrotum. Kriptorkismus berasal dari bahasa Yunani dan Latin yaitu Cryptos berarti tersembunyi dan Orchis berarti testis. Kriptorkismus dapat kongenital ataupun didapat. Pada kasus kongenital, testis ekstraskrotal didapat sejak lahir, sedangkan pada kasus didapat, testis telah berada dalam posisinya di skrotum saat lahir, namun tertarik ke atas secara spontan.^{1,2} Kriptorkismus adalah salah satu kelainan yang sering terjadi pada kelenjar endokrin anak laki-laki dan merupakan kelainan genitalia tersering terdeteksi saat kelahiran. Insidens bervariasi tergantung usia kehamilan, yaitu 1 – 4,6% pada bayi cukup bulan dan 1,1 – 45% pada bayi prematur. Dua pertiga kasus mengalami UDT unilateral dan sisanya UDT bilateral. Kelainan kongenital pada 30% kasus mengenai kedua sisi testis.³

Testis kriptorkismus sebagian besar pada umumnya dapat turun spontan sebelum usia 6 bulan, dan sebagian kecil pada usia 6 – 12 bulan. Faktor predisposisi yang diketahui berperan dalam terjadinya kriptorkismus, yaitu prematuritas (15 – 30%).⁴ Faktor risiko lain yaitu riwayat keluarga, berat bayi baru lahir rendah, riwayat merokok selama kehamilan, penggunaan obat analgesik, dan pemberian hormon estrogen selama kehamilan.^{5,6,7}

Kriptorkismus yang ditangani terlambat dapat menimbulkan efek buruk pada testis di kemudian hari, maka dibutuhkan terapi segera. Tujuan terapi untuk menempatkan testis pada kantung skrotum juga mencegah efek lanjut yang disebabkan oleh testis yang terperangkap dalam rongga abdomen. Dampak tersebut dapat berupa keganasan testis, infertilitas, dan torsio testis.¹

METODE

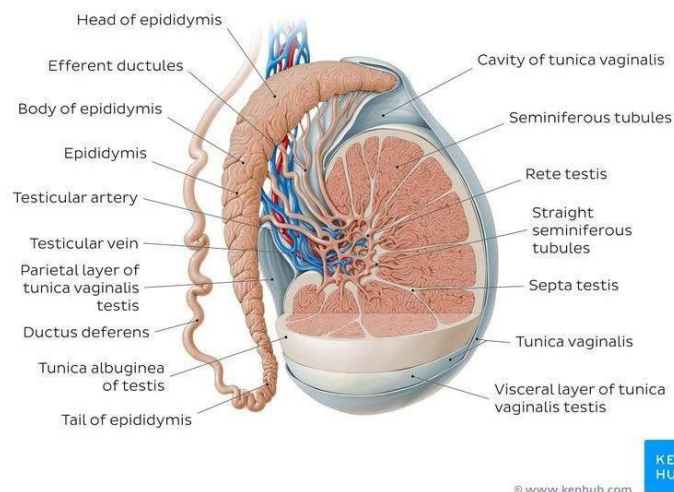
Testis merupakan organ reproduksi pria yang berperan dalam menghasilkan sperma.⁸ Testis berada di daerah sub pelvik, posterior penis dan anterior dari anus, terletak didalam skrotum dengan epididimis pada aspek postero-lateral masing-masing testis.⁹ Testis kiri umumnya lebih rendah dibanding testis kanan dan pada awalnya testis terletak didinding perut posterior. Selama perkembangan embrio masing-masing testis turun ke abdomen dan melalui saluran inguinal hingga mencapai skrotum membawa persediaan neurovaskuler dan limfatik.¹⁰



Gambar 1 Anatomi Reproduksi Pria.⁸

Testis berjumlah dua berbentuk ovoid, berat 10-14 gram, dengan panjang sekitar 4,5 cm, lebar 2,5 cm dan tebal 3 cm.¹¹ Melekat dalam skrotum oleh korda spermatic. Testis berbentuk ellipsoid yang terdiri dari serangkaian lobulus sekitar 200-300 lobulus yang masing-masing berisi tubulus seminiferus sekitar 1-4 lengkung yang didalamnya terdapat epitel berfungsi sebagai tempat pembentukansperma (spermatogenesis).¹² Tubulus seminiferus dilapisi oleh sel sertoli yang membantu pematangan spermatozoa.¹³ Diantara tubulus terdapat kelompok sel interstitial atau sel leydig yang menyekresi hormon testosteron setelah pubertas. Dari tubulus seminiferus, sperma kemudian dialirkan melalui rete testis ke dalam epididimis yang akan dimaturasi dan disimpan. Saluran epididimis bermuara ke dalam vas deferens memiliki panjang sekitar 45 cm yang memiliki peristaltis yang berfungsi untuk mengeluarkan sperma saat dibutuhkan, mengalami pembesaran pada bagian ujungnya sebelum memasuki korpus kelenjar prostat. Pembesaran ini disebut ampula vas deferens.

Testis dibungkus oleh tunika vaginalis, tunika albuginea dan tunica vasculosa. Testis memiliki lobulus yang dipisahkan oleh septum testis yang dibentuk dari penebalan tunika albuginea. Setiap lobus pada testis terdiri dari tubulus seminiferus dan intersistial testis.²⁷

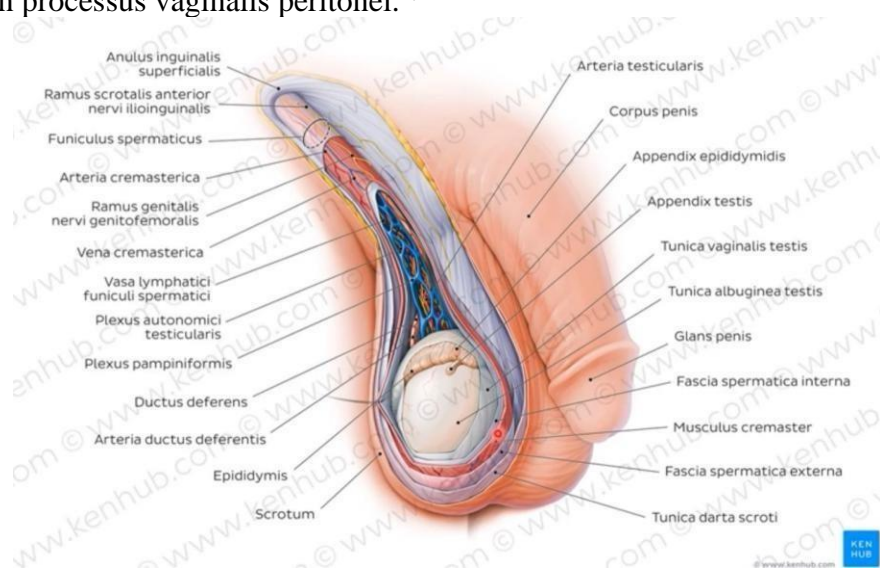


Gambar 2 Anatomi Testis⁸

Nutrisi testis utamanya di pasok oleh arteri testikularis yang merupakan cabang dari aorta abdominalis. Arteria testicularis beranastomose dengan arteria deferentialis (arteri dari vas deferens) dan arteria spermatica externa atau arteri kremaster. Drainase vena dari testis dan epididimis dimulai dari pleksus pampiniformis yang kemudian membentuk vena testikularis. Vena testikularis kanan masuk ke vena cava inferior sedangkan yang kiri akan bergabung dengan vena renalis kiri. Drainase linfe mengikuti pembuluh darah testikularis berada dalam *spermatic cord* menuju ke nodula limfatik daerah lateral aorta atau lumbal dan pre-aortic lumbal dua. Persyarafan testis oleh pleksus testikularis yang berisi parasimpatis nervus vagus, serabut afferen visceral dan serabut simpatis yang berasal dari segmen thorakal 7.²⁷

Funiculus spermaticus atau *spermatic cord* merupakan struktur tubular yang

membentuk saluran antara rongga perut dan testis, memanjang dari dinding perut bagian bawah dan berakhir menggantungkan testis dalam skrotum. Korda spermatica dimulai di anulus inguinalis profunda (lateral cincin inguinal), lateral dari pembuluh darah epigastrika inferior, dan memanjang melalui kanalis inguinalis, berakhir di anulus inguinalis superficialis ke dalam skrotum. Dilapisi oleh tiga lapisan yaitu Fascia spermatica interna, Fascia cremasterica dan Fascia spermatica externa. Funiculus Spermaticus berisi duktus deferens, arteri duktus deferens, arteri testicularis, arteri kremaster, plexus vena pampiniformis, sistem limfatik, ramus genitalis, dan processus vaginalis peritonei.²⁷



Gambar 3 Funiculus Spermaticus⁸

HASIL

Berdasarkan hasil telaah berbagai penelitian mengenai Undescended Testis (UDT) atau kriptorkismus, ditemukan bahwa UDT merupakan salah satu kelainan kongenital tersering pada sistem reproduksi laki-laki. Insidensi UDT pada bayi cukup bulan berkisar antara 1–4%, sedangkan pada bayi prematur dapat mencapai 30%. Sebagian besar testis yang tidak turun saat lahir akan mengalami desensus spontan dalam beberapa bulan pertama kehidupan, tetapi setelah usia 6 bulan kemungkinan desensus spontan menjadi sangat rendah.

Hasil penelitian menunjukkan bahwa lokasi UDT paling sering ditemukan pada kanalis inguinalis, diikuti oleh testis intraabdomen dan testis ektopik. Diagnosis umumnya ditegakkan melalui anamnesis dan pemeriksaan fisik yang cermat. Pemeriksaan ultrasonografi memiliki manfaat yang terbatas dalam menentukan lokasi testis yang tidak teraba, sehingga tidak direkomendasikan sebagai pemeriksaan rutin pada semua kasus.

Berbagai studi menunjukkan bahwa keterlambatan diagnosis dan penatalaksanaan UDT berhubungan dengan peningkatan risiko komplikasi, seperti gangguan spermatogenesis, infertilitas, atrofi testis, hernia inguinalis, torsi testis, dan keganasan testis. Risiko infertilitas ditemukan lebih tinggi pada pasien dengan

UDT bilateral dibandingkan unilateral. Selain itu, pasien dengan riwayat UDT memiliki risiko lebih besar mengalami kanker testis dibandingkan populasi umum.

Orkiopeksi merupakan terapi utama yang direkomendasikan. Penelitian menunjukkan bahwa tindakan orkiopeksi yang dilakukan sebelum usia 18 bulan, bahkan idealnya antara usia 6–12 bulan, memberikan hasil yang lebih baik dalam mempertahankan fungsi reproduksi dan mengurangi risiko komplikasi jangka panjang. Sementara itu, terapi hormonal menggunakan human chorionic gonadotropin (hCG) atau gonadotropin-releasing hormone (GnRH) menunjukkan tingkat keberhasilan yang bervariasi dan relatif rendah dibandingkan tindakan bedah.

PEMBAHASAN

UDT terjadi akibat kegagalan proses desensus testis dari rongga abdomen menuju skrotum selama perkembangan janin. Proses ini dipengaruhi oleh interaksi kompleks antara faktor hormonal, genetik, anatomis, dan lingkungan. Gangguan pada salah satu faktor tersebut dapat menyebabkan testis berhenti pada jalur desensus normal atau berada pada lokasi ektopik.

Temuan bahwa bayi prematur memiliki angka kejadian UDT yang lebih tinggi menunjukkan pentingnya maturasi hormonal dan perkembangan janin dalam proses penurunan testis. Pada sebagian besar bayi, testis akan turun secara spontan dalam beberapa bulan pertama kehidupan karena peningkatan aktivitas hormonal pascakelahiran. Namun, apabila testis tetap tidak turun setelah usia 6 bulan, intervensi medis perlu dipertimbangkan karena kemungkinan desensus spontan sangat kecil.

Komplikasi yang timbul pada UDT terutama berkaitan dengan paparan suhu yang lebih tinggi di luar skrotum. Suhu intraabdomen atau inguinal yang lebih tinggi dapat menyebabkan kerusakan sel germinal dan gangguan perkembangan tubulus seminiferus, sehingga berdampak pada penurunan kualitas spermatogenesis. Kondisi ini menjelaskan mengapa infertilitas lebih sering ditemukan pada pasien dengan UDT bilateral yang tidak ditangani sejak dini.

Peningkatan risiko kanker testis pada pasien UDT diduga berkaitan dengan gangguan perkembangan sel germinal sejak masa embrional. Meskipun orkiopeksi tidak sepenuhnya menghilangkan risiko keganasan, tindakan ini dapat mempermudah pemantauan dan deteksi dini apabila terjadi perubahan patologis pada testis di kemudian hari.

Orkiopeksi saat ini menjadi standar emas dalam penatalaksanaan UDT. Tindakan ini bertujuan untuk memindahkan dan memfiksasi testis ke dalam skrotum sehingga dapat mempertahankan fungsi testis, memperbaiki potensi fertilitas, serta mengurangi risiko komplikasi. Berbagai penelitian menunjukkan bahwa semakin dini tindakan dilakukan, semakin baik hasil jangka panjang yang diperoleh. Oleh karena itu, pedoman klinis internasional merekomendasikan pelaksanaan orkiopeksi sebelum usia 18 bulan.

Terapi hormonal memiliki efektivitas yang terbatas dan angka kekambuhan yang relatif tinggi. Selain itu, manfaat jangka panjang terhadap fungsi reproduksi belum terbukti secara konsisten. Oleh karena itu, terapi hormonal tidak

direkomendasikan sebagai terapi rutin dan hanya dipertimbangkan pada kondisi tertentu.

KESIMPULAN DAN REKOMENDASI

Undescended testis merupakan kelainan yang sering terjadi pada bayi laki-laki, yaitu pada 4-5% bayi laki-laki dengan umur kehamilan yang cukup, dan 20-33% pada bayi laki-laki prematur. Secara embriologi, tahap akhir dari penurunan testis mencapai skrotum secara normal adalah pada minggu ke-25 sampai minggu ke-35 usia kehamilan. Terjadinya kelainan dari kontrol hormon atau proses anatomi yang diperlukan dalam proses penurunan testis secara normal dapat menyebabkan undescended testis.

Undescended testis dapat dibedakan menjadi palpable dan nonpalpable. Testis mungkin berada pada leher skrotum, di daerah inguinal atau di daerah intra abdomen. Diagnosis dari undescended testis dapat diketahui melalui pemeriksaan fisik. Namun, jika testis tidak teraba, laparoskopi dapat dilakukan untuk menentukan posisi testis.

Terapi hormonal untuk mengatasi undescended testis masih dalam kontroversi. Tindakan yang sering dilakukan adalah pembedahan yang disebut orchidopexy. Waktu yang optimal untuk melakukan orchidopexy adalah saat anak berusia 6-12 bulan. Pembedahan yang dilakukan dibedakan berdasarkan klasifikasi dari undescended testis. Komplikasi yang paling serius dari orchidopexy adalah atrophy testis. Hal ini terjadi pada persentase yang kecil, yaitu sekitar 5-10%.

Infertilitas mungkin terjadi pada 1 hingga 3 dari 4 laki-laki dewasa dan resiko terjadinya keganasan meningkat sebanyak 5-10 kali lebih tinggi pada laki-laki dengan riwayat undescended testis. Suatu meta analisis menunjukkan bahwa prognosis akan membaik jika orchidopexy dilakukan saat anak berusia jauh lebih muda. Kesembuhan post operasi dari prosedur orchidopexy sangat cepat, di mana setelah beberapa hari, pasien dapat kembali melakukan aktivitas penuh. Olahraga mungkin perlu dihindari dalam 1-2 minggu. Pemeriksaan lebih lanjut perlu dilakukan setelah 6-12 bulan untuk meyakinkan bahwa atrophy tidak terjadi. Saat anak telah berumur 14 tahun, pemeriksaan terhadap pubertas dan kemungkinan terjadinya infertilitas dan keganasan juga perlu dilakukan.

DAFTAR PUSTAKA

1. Kurz D. Current management of undescended testes. *Curr Treat options Pediatr.* 2016;2(1):43–51. Gambar 2. Algoritma evaluasi dan tatalaksana undescended testis⁸
2. Niedzielski JK, Oszukowska E, Słowikowska-Hilczer J. Undescended testis – current trends and guidelines: A review of the literature. *Arch Med Sci.* 2016;3:667–77.
3. Radmayr C, Dogan HS, Hoebeke P, Kocvara R, Nijman R, Stein R, et al. Management of undescended testes: European Association of Urology/European Society for paediatric urology guidelines. *J Pediatr Urol.* 2016;12(6):335–43.



4. Jensen MS, Toft G, Thulstrup AM, Henriksen TB, Olsen J, Christensen K, et al. Cryptorchidism concordance in monozygotic and dizygotic twin brothers, full brothers, and half-brothers. *Fertil Steril*. 2010;93(1):124–9.
5. Hackshaw A, Rodeck C, Boniface S. Maternal smoking in pregnancy and birth defects: A systematic review based on 173 687 malformed cases and 11.7 million controls. *Hum Reprod Update*. 2011;17(5):589–604.
6. Snijder CA, Kortenkamp A, Steegers EAP, Jaddoe VW V., Hofman A, Hass U, et al. Intrauterine exposure to mild analgesics during pregnancy and the occurrence of cryptorchidism and hypospadias in the offspring: the Generation R Study. *Hum Reprod*. 2012;27(4):1191–201.
7. Gurney JK, McGlynn KA, Stanley J, Merriman T, Signal V, Shaw C, et al. Risk factors for cryptorchidism. *Nat Rev Urol*. 2017;14(9):534–48.
8. Hutson JM. Orchidopexy. Dalam: Puri P, Höllwarth M, penyunting. *Pediatric Surgery*. Jerman: Springer, 2006; hal 555-576.
9. Kolon TF, Herndon C, Baker LA et al. Evaluation And Treatment Of Cryptorchidism: AUA Guideline. *J.Urol*. 2014 Aug; 192; 337-45
10. Purnomo BB. Dasar-dasar urologi. Edisi 3. Jakarta: Sagung Seto; 2011.h.226-230.
11. Schwentner C, Oswald J, Kreczy A, et al. Neoadjuvant gonadotropin releasing hormone therapy before surgery may improve the fertility index in undescended testes– a prospective randomized trial. *J Urol*. 2005;173(3):974–7. 22.
12. Nah SA, Yeo CS, How GY, et al. Undescended testis: 513 patients' characteristics, age at orchidopexy and patterns of referral. *Arch Dis Child* 2014;99:401–6. 23.
13. Cloutier J, Moore K, Nadeau G, et al. Modified scrotal (Bianchi) mid raphe single incision orchiopexy for low palpable undescended testis: early outcomes. *J Urol* 2011;185:1088–92.
14. Kolon TF, Herndon CDA, Baker LA, Baskin LS, Baxter CG, Cheng EY, et al. Evaluation and Treatment of Cryptorchidism: AUA Guideline. *J Urol*. 2014;192(2):337–45.
15. Braga LH, Kim S, Farrokhyar F, Lorenzo AJ. Is there an optimal contralateral testicular cut-off size that predicts monorchism in boys with nonpalpable testicles? *J Pediatr Urol*. 2014;10(4):693–8.
16. Wein AJ, Kavousai LR, Partin AW, et al. *Campbell Walsh Urology*. Urology. 11th ed. Philadelphia: Elsevier. 2016. Chapter 148, Etiology, Diagnosis, and Management of the Undescended Testis; P. 3430.
17. Takahashi M, Kurokawa Y, Nakanishi R, et al. Low transscrotal orchidopexy is a safe and effective approach for undescended testes distal to the external inguinal ring. *Urol Int* 2009;82:92–6.
18. Yucel S, Ziada A, Harrison C, et al. Decision making during laparoscopic orchiopexy for intra-abdominal testes near the internal ring. *J Urol* 2007; 178:1447–50, discussion 1450.
19. Sjamjundayat & Wim de Jong. 2005. *Buku Ajar Ilmu Bedah*. Edisi 2. Jakarta: EGC



20. Schneck FX, Bellinger MF. Abnormalities of the testes and scrotum and their surgical management. Dalam: Walsh PC. Campbell's Urology Vol 1. 8th edition. Philadelphia: WB Saunders Company. 2000.
21. Tanagho EA, Nguyen HT. Embriology of the Genitourinary System. Dalam: Tanagho EA, McAninch JW. Smith's General Urology. Edisi 17. California: The McGraw Hill companies; 2000. h.23-45.
22. Sadler. Embriologi Kedokteran LANGMAN. Edisi ke-7. Jakarta: Penerbit Buku Kedokteran EGC; 2000. h.280-310
23. Dogra VS, Mojibian H. Cryptorchidism.
In: <http://www.emedicine.com/radio/topic201.htm> (diakses tanggal 8 des 2017)
24. Hutson J. Cryptorchidism. Dalam: Puri P, Höllwarth M, penyunting. Pediatric Surgery: Diagnosis and Management. Jerman: Springer, 2009; hal 919-926.
25. Foresta C, Zucarello D, Garolla A, Garolla A, Ferlin A. Role of Hormones, Genes, and Environment in Human Cryptorchidism. The Endocrine Society. 2008;29(5):560-580.
26. Kliegman RM, St. Geme JW, Blum NJ, Shah SS, Tasker RC, Wilson KM. Nelson Textbook of Pediatrics. 21st ed. Philadelphia: Elsevier; 2020. p. 2755-2757.
27. Hasbi E. Fakumi Medical Journal: Jurnal Mahasiswa Kedokteran Vol.2 No.3 (Maret, 2022): E-ISSN: 2808-9146